

Izabella Barbosa Fernandes  
Cristiane Baccin Bendo  
Fernanda Bartolomeo Freire Maia  
Raquel Gonçalves Vieira-Andrade  
Marco Aurélio Benini Paschoal  
Patrícia Maria Pereira de Araújo Zarzar  
Letícia Fernanda Moreira-Santos  
Isabela da Costa Gonçalves  
Elisa Marotta Vieira

# Guia

Terapia Pulpar e  
Reabilitação Protética  
em Dentes Decíduos

ODONTOPEDIATRIA FAO UFMG

Comissão Editorial FAO UFMG

2ª Edição  
Belo Horizonte, 2024





# **UNIVERSIDADE FEDERAL DE MINAS GERAIS**

**Izabella Barbosa Fernandes**

Professora Adjunta do Departamento de Saúde Bucal da Criança e do Adolescente  
Universidade Federal de Minas Gerais

**Cristiane Baccin Bendo**

Professora Adjunta do Departamento de Saúde Bucal da Criança e do Adolescente  
Universidade Federal de Minas Gerais

**Fernanda Bartolomeo Freire Maia**

Professora Adjunta do Departamento de Saúde Bucal da Criança e do Adolescente  
Universidade Federal de Minas Gerais

**Raquel Gonçalves Vieira-Andrade**

Professora Adjunta do Departamento de Saúde Bucal da Criança e do Adolescente  
Universidade Federal de Minas Gerais

**Marco Aurélio Benini Paschoal**

Professora Adjunta do Departamento de Saúde Bucal da Criança e do Adolescente  
Universidade Federal de Minas Gerais

**Patrícia Maria Pereira de Araújo Zarzar**

Professora Titular do Departamento de Saúde Bucal da Criança e do Adolescente  
Universidade Federal de Minas Gerais

**Letícia Fernanda Moreira-Santos**

Mestre e Doutoranda em Odontologia  
Universidade Federal de Minas Gerais

**Isabela da Costa Gonçalves**

Cirurgiã-dentista  
Universidade Federal de Minas Gerais

**Elisa Marotta Vieira**

Cirurgiã-dentista  
Universidade Federal de Minas Gerais

## **GUIA: TERAPIA PULPAR E REABILITAÇÃO PROTÉTICA EM DENTES DECÍDUOS**

**2ª Edição**

**Belo Horizonte**

**Comissão Editorial FAO UFMG**

**2024**



Direitos de autor ©2024. Os autores desta obra são responsáveis pela publicação, conteúdo e detentores dos direitos autorais da obra. Qualquer parte desta publicação pode ser reproduzida, desde que citada a fonte. São permitidas cópias para fins privados e acadêmicos, desde que citada a fonte e a autoria.

UNIVERSIDADE FEDERAL DE MINAS GERAIS (UFMG)

Reitora: Sandra Regina Goulart Almeida

Vice-reitor: Alessandro Fernandes Moreira FACULDADE DE ODONTOLOGIA

Diretor: João Batista Novaes

Vice-diretora: Patrícia Valente Araújo

## Texto

Izabella Barbosa Fernandes, Cristiane Baccin Bendo, Fernanda Bartolomeo Freire Maia, Raquel Gonçalves Vieira-Andrade, Marco Aurélio Benini Paschoal, Patrícia Maria Pereira de Araújo Zarzar

## Design

Letícia Fernanda Moreira-Santos, Isabela da Costa Gonçalves e Elisa Marotta Vieira

## Comissão Editorial da Faculdade de Odontologia da UFMG (10/2023-04/2025)

Fabiana Vargas Ferreira

Rogéli Tibúrcio Ribeiro da Cunha Peixoto

Rafaela da Silveira Pinto

Aline Araújo Sampaio

Francisca Daniele Jardimino

Barbara da Silva Mourthé Matoso

Ana Carolina Marques Medeiros

Luciana Gonçalves Silva Souza

Mateus Henrique Silva Trindade

Hebertt Gonzaga dos Santos Chaves

Débora Rosana Alves Braga Silva Montagnoli

G943

Guia [recurso eletrônico] : terapia pulpar e reabilitação protética em dentes decíduos / Izabella Barbosa Fernandes ... [et al.]. – 2. ed. – Belo Horizonte : FAO UFMG, 2024.

43 p. : il.

Modo de Acesso: World Wide Web

ISBN: 978-85-93368-80-6

1. Dente decíduo. 2. Reabilitação bucal. 3. Doenças dentárias. 4. Saúde bucal. 5. Odontopediatria. I. Fernandes, Izabella Barbosa. II. Universidade Federal de Minas Gerais. Faculdade de Odontologia. III. Título.

BLACK – D272



# Sumário

<b>01</b>	<b>Isolamento absoluto</b>	<b>05 -11</b>
<b>02</b>	<b>Terapia pulpar em dentes decíduos</b>	<b>12 -24</b>
<b>03</b>	<b>Traumatismos dentários em dentes decíduos</b>	<b>25-31</b>
<b>04</b>	<b>Pinos intrarradiculares em dentes decíduos</b>	<b>32-35</b>
<b>05</b>	<b>Coroas unitárias em dentes decíduos</b>	<b>36-43</b>



01



# Isolamento absoluto

Profa. Dra. Fernanda Bartolomeo



## ▶ IMPORTÂNCIA DA UTILIZAÇÃO DO ISOLAMENTO ABSOLUTO

1. Visão ampla do campo de trabalho;
2. Conservação asséptica da polpa coronária e radicular nos tratamentos pulpares;
3. Eliminação de umidade que interfere na adesão dos materiais restauradores;
4. Proteção de tecidos moles;
5. Eliminação do risco de deglutição de instrumentos ou de restos de materiais odontológicos;
6. Diminuição do tempo de trabalho;
7. Auxílio no manejo da criança;
8. Controle dos movimentos de língua e bochecha;
9. Redução da disseminação de aerossol.

## ▶ CONTRAINDICAÇÕES DO ISOLAMENTO ABSOLUTO

**Estas são algumas situações em que o isolamento absoluto deve ser substituído pelo isolamento relativo, avaliando-se caso a caso:**

1. Paredes coronárias com grande destruição por cárie e término subgingival;
2. Dentes com coroas expulsivas;
3. Presença de aparelho ortodôntico fixo (pode-se utilizar a técnica de abrir o lençol e colocar o grampo posterior);
4. Pacientes alérgicos ao látex do lençol de borracha (pode-se optar pela utilização da marca Sanctuary, que não apresenta látex em sua composição);
5. Crianças que estão em fase de adequação do meio bucal e adaptação comportamental.



### **Sobre o isolamento absoluto**

**Durante a pandemia do COVID-19:** controle da produção de aerossóis e a da contaminação da equipe e do paciente, diminuindo o risco de infecção devido à comunicação face a face

**Assegura um tratamento odontológico de qualidade e seguro:** sobretudo em casos de comprometimento pulpar

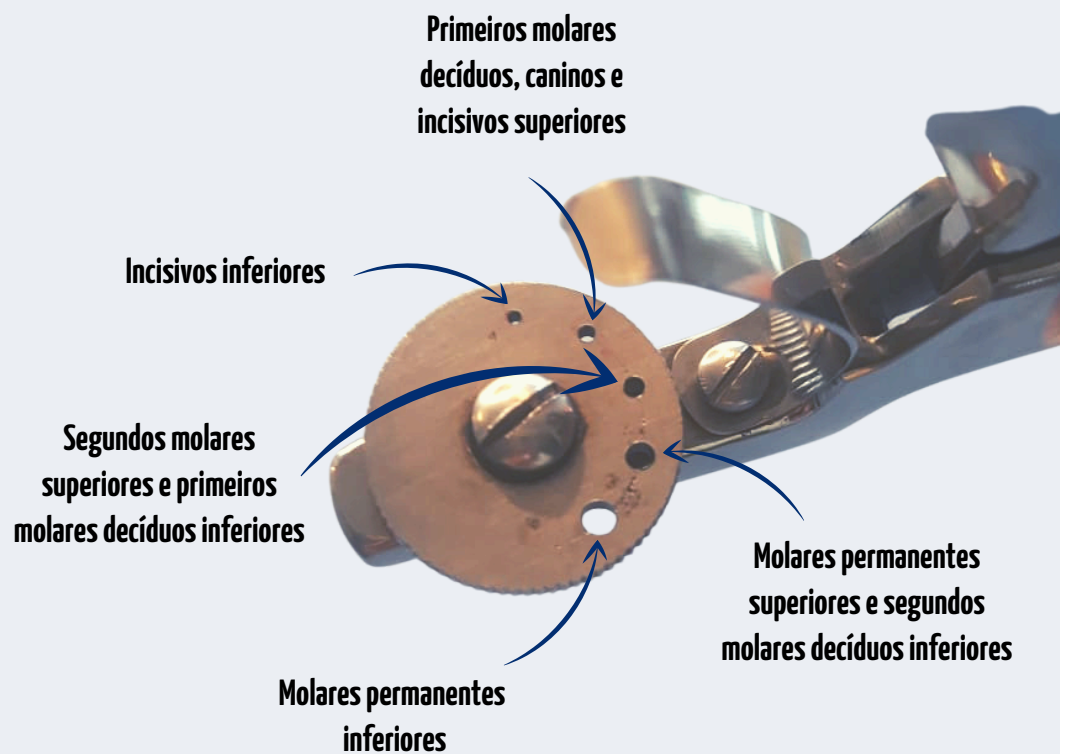
**Conforto do paciente:** crianças mais apreensivas e nervosas tornam-se mais tranquilas com o uso do isolamento absoluto, como se isolasse o dente do restante do corpo

## ➤ EXPLICAÇÕES ÀS CRIANÇAS SOBRE O ISOLAMENTO ABSOLUTO

- Explique que o isolamento absoluto é para o conforto da criança, porém que no momento de colocá-lo pode-se sentir uma pressão do grampo e que irá melhorar;
- Faça as explicações de acordo com a faixa etária do paciente, de forma empática, positiva e lúdica;
- Coloque o grampo no seu dedo e, em seguida, no dedo da criança, para que ela não se assuste. Deixe a criança ver, sentir e manipular;
- Explique que o isolamento absoluto possibilitará a realização de um trabalho mais bonito, rápido e confortável. Para tanto, você irá colocar uma capa (“Capa do Superman irá proteger o dente”) ou cobertor no dente e, quando finalizar, o dente estará mais forte;
- Apresente cada passo da colocação do isolamento absoluto e utilize durante o atendimento técnicas de manejo comportamental, como a distração e a modelagem. Pode-se utilizar bichos de pelúcia com dentes para demonstrar a técnica antes de aplicá-la.

## ➤ INSTRUMENTOS NECESSÁRIOS

- Lençol de borracha com espessura média de 0,20 mm
- Perfurador de lençol de borracha





**Pinça porta-grampo**



**Grampos:** a estabilização do lençol de borracha deve ser realizada com grampos (ver guia dos grampos mais utilizados em Odontopediatria na página 11)

**Indicação dos grampos**

<b>Primeiro molar permanente</b>	Ivory nº 7, 26 sem asa	201, 205 SSW
<b>Primeiro molar permanente parcialmente irrompido</b>	Ivory nº 14, W8A	W14A
<b>Molares decíduos</b>	Ivory nº 3, 0, 00, 26 sem asa	205, 206 a 209 SSW
<b>Caninos decíduos</b>	Ivory nº 00	209 SSW
<b>Incisivos centrais decíduos</b>	Ivory nº 00	210 a 212


**- Porta-dique de Young ou Ostby (arco infantil 12,5 x 12,5 cm)**



## ➤ Continuação INSTRUMENTOS NECESSÁRIOS

### - Fio dental

- **Amarrias:** confeccionadas com fio dental, principalmente para os dentes anteriores. Amarre o grampo com fio dental e teste-o antes de inserir o lençol de borracha para avaliar a adaptação junto ao colo. Tenha o cuidado de não machucar a gengiva e anestesia previamente a região.



**Passo a passo da confecção de uma amarria.** Dobre o fio dental ao meio e faça um nó na sua parte superior. Puxe as duas partes soltas do fio dental, de modo que o nó suba e determine um círculo pequeno. Insira este círculo no elemento dentário e adapte-o delicadamente junto ao colo com uma espátula número 1. Com o auxílio de uma tesoura, corte as pontas soltas.

## ➤ TÉCNICA DE COLOCAÇÃO

### Marcação do lençol de borracha

- Com o auxílio de uma caneta permanente, marque um ponto na região oclusal/incisal do dente a ser isolado. Pode-se também utilizar um template;
- O número de furos corresponde ao número de dentes que se deseja isolar. Desse modo, tenha o cuidado de confeccionar os furos com uma distância adequada, mantendo a mesma distância que está no disco perfurador. Se a distância entre os furos for grande, a borracha ficará em excesso junto ao ponto de contato e poderá não se adaptar. Se a distância for grande, a borracha poderá rasgar ou permitirá a passagem de saliva.



## Adaptação do lençol (Opção 01)

- Leve todo o conjunto de uma vez, com o grampo previamente adaptado no lençol e abra a pinça para abraçar o dente. Após colocar o conjunto, apoie o grampo e passe a borracha por fora das aletas para evitar vazamento de saliva. Passe um fio dental na interproximal. Exerça ligeira pressão sobre o grampo em direção ao colo do dente, para obter uma melhor adaptação.

## Adaptação do lençol (Opção 02)

- Adapte o grampo sozinho primeiro e, posteriormente, coloque o lençol. Passe um fio dental na interproximal. Exerça ligeira pressão sobre o grampo em direção ao colo do dente, para obter uma melhor adaptação.

## Adaptações finais

- Com o auxílio de uma espátula número 1, finalize o posicionamento do lençol para baixo do grampo;  
- Em dentes anteriores, pode-se confeccionar uma amarria com fio dental ou utilizar elástico ortodôntico de cor diferente do lençol (lembre-se de tirá-lo ao final do procedimento).



- Verifique a existência de bordas de esmalte que possam cortar o lençol de borracha. Passe uma tira de lixa previamente para não rasgá-lo durante sua inserção
- Aplique vaselina no lençol de borracha para facilitar sua colocação
- É importante não deixar o lençol muito estirado no momento de colocá-lo junto ao grampo. Deixe-o mais frouxo

## ➤ DICAS VALIOSAS

- Em Odontopediatria, menos é mais. Assim, em dentes com restaurações oclusais, isole apenas um dente. Para lesões interproximais, o ideal é colocar o grampo no dente posterior e isolar até o dente anterior ao dente que será trabalhado;
- O controle da dor e da ansiedade é fundamental para ganhar confiança da criança e garantir a aceitação do paciente ao tratamento. Desse modo, anestesia a papila para que o grampo não machuque a gengiva, isso não significa que ele possa ser inserido sobre ela;
- No momento de colocar o lençol de borracha, deixe-o um pouco mais frouxo para evitar que a pressão solte o grampo;
- Durante o atendimento sob isolamento absoluto, use um abridor de boca do lado em que não está sendo realizado o procedimento para não cansar a criança.

- **Pacientes que passaram pelo procedimento de isolamento relativo e tiveram sensações desagradáveis:** podem aceitar melhor o tratamento com isolamento absoluto, mesmo necessitando de anestesia infiltrativa para aliviar o desconforto da inserção do grampo, necessário na estabilização do lençol de borracha;
- **Dentes recém irrompidos ou parcialmente destruídos:** você pode isolar dentes posteriores ao problema e abrir um corte no lençol, expondo dente e gengiva. Materiais como Top Dam, Coltosol e pasta Lysanda podem ser úteis para melhorar a vedação de pequenos pontos de contato com saliva.

## GUIA DOS GRAMOS MAIS UTILIZADOS EM ODONTOPEDIATRIA



26 N sem asa



205 SSW



206 SSW



W8A



209 SSW



212 L




212 R



Ivory nº 00



212



211



14

### Referências

1. Benevides AAA, Venâncio AEF, Feitosa VP. A influência do isolamento absoluto no sucesso de restaurações diretas e tratamento endodôntico: uma revisão de literatura. Revista Odontológica de Araçatuba. 2019;40(1):35-40.
2. Garbin et al. Comparação da Retenção de um Selante de Fóssulas e Fissuras sob Três Tipos de Isolamento Pesquisa Brasileira em Odontopediatria e Clínica Integrada. 2008;8(2):175-78.
3. Zardetto CGDC, Corrêa MSNP. Técnica de condicionamento psicológico para uso do isolamento absoluto em criança de pouca idade: relato de caso. Rev Ibero-am Odontopediatr Odontol Bebê. 2004;7(38):341-45.



02

# Terapia Pulpar em dentes decíduos

Profa. Dra. Izabella Fernandes  
Profa. Dra. Cristiane Bendo

## CRITÉRIOS PARA O DIAGNÓSTICO DA CONDIÇÃO PULPAR E O PLANEJAMENTO DE TRATAMENTO: O QUE AVALIAR?

Anamnese	Exame clínico	Exame radiográfico
<b>Aspectos relacionados à dor</b> - Localização; - Intensidade; - Estímulo; - Alívio; - Espontaneidade.	<b>Exame extraoral</b> - Edema. <b>Exame intraoral</b> - Lesão de cárie; - Traumatismo dentário; - Mobilidade; - Fístula ou parúlide; - Abscesso; - Edema.	- Profundidade da lesão de cárie; - Presença de linha de fratura devido a traumatismo dentário; - Espessamento do ligamento periodontal; - Reabsorção óssea interradicular (furca) ou periapical; - Rompimento do folículo do germe do dente permanente sucessor; - Reabsorção interna na câmara pulpar ou canal radicular; - Reabsorções radiculares externas patológicas; - Reabsorções radiculares fisiológicas;

## INDICAÇÃO DE TRATAMENTO BASEADO EM SINTOMATOLOGIA, SINAIS CLÍNICOS E RADIOGRÁFICOS

Tratamento conservador da polpa	Tratamento radical da polpa	Exodontia
Capeamento pulpar indireto Capeamento pulpar direto Pulpotomia	Biopulpectomia (pulpite irreversível) Necropulpectomia (necrose)	
<b>Sintomatologia e sinais clínicos de polpa normal ou pulpite reversível</b> - Dor provocada; - Sem fístula ou abscesso; - Sangramento vermelho vivo de fácil hemostasia. <b>Sinais radiográficos de polpa normal ou pulpite reversível</b> - Sem lesão interradicular ou periapical.	<b>Sintomatologia e sinais clínicos de pulpite irreversível</b> - História de dor espontânea; - Hemorragia excessiva de coloração vermelha escura e de difícil hemostasia. <b>Sintomatologia e sinais clínicos de necrose</b> - História de dor espontânea; - Fístula ou parúlide; - Abscesso. <b>Sinais radiográficos de pulpite irreversível</b> - Espessamento do ligamento periodontal. <b>Sinais radiográficos de necrose</b> - Lesão interradicular ou periapical.	<b>Sinais clínicos</b> - Impossibilidade de restaurar o elemento após a realização do tratamento endodôntico; - Insucesso de tratamentos endodônticos prévios. <b>Sinais radiográficos</b> - Rompimento do folículo do germe do dente permanente sucessor; - Rompimento do assoalho da câmara pulpar; - Reabsorção radicular de mais de 2/3.



## Capeamento pulpar indireto

### Definição

Consiste na manutenção do tecido cariado afetado no fundo de uma cavidade profunda e posterior restauração, assegurando a vitalidade e recuperação pulpar.

### Indicação

Lesão de cárie profunda sem sintomatologia dolorosa espontânea e sinais clínicos e/ou alterações radiográficas de degeneração pulpar.

### Protocolo

1. Remoção da dentina amolecida (infectada) em toda a cavidade;
2. Preservação da dentina afetada nas paredes pulpare;
3. Remoção total do tecido cariado nas paredes circundantes;
4. Aplicação de cimento de hidróxido de cálcio somente em pontos mais profundos da parede pulpar;
5. Restauração definitiva;
6. Controle clínico e radiográfico.

## Capeamento pulpar direto

### Definição

Aplicação de material biocompatível diretamente sobre a polpa exposta.

### Indicações

- Polpa saudável ou pulpíte reversível;
- Pequena exposição pulpar (1 mm ou menos) acidental durante o preparo mecânico da cavidade após remoção do tecido cariado e sob isolamento absoluto (sem contaminação);
- Hemostasia em até 5 minutos (sangramento vermelho vivo);
- Coroa passível de restauração;
- Reabsorção radicular de menos que 1/3 da raiz.

### Protocolo

1. Irrigação da cavidade com soro fisiológico estéril;
2. Secagem da cavidade e obtenção de hemostasia com algodão estéril seco, pressionado durante 5 minutos sobre a entrada dos canais radiculares;
3. Aplicação do material de escolha (MTA, Hidróxido de cálcio, outros);
4. Restauração;
5. Acompanhamento clínico e radiográfico.

## Pulpotomia

### Definição

Remoção de toda a polpa coronária e manutenção da polpa radicular remanescente, que será tratada com medicamentos.

### Indicações

- Polpa saudável ou pulpíte reversível;
- Exposição pulpar em polpas vitais por traumatismos ou devido ao preparo mecânico da cavidade;
- Hemostasia em até 5 minutos (sangramento vermelho vivo);
- Coroa passível de restauração;
- Reabsorção radicular de menos que 1/3 da raiz.

### Protocolo

1. Remoção do restante do tecido cariado com broca esférica em baixa ou alta rotação;
2. Remoção do teto da câmara pulpar com a broca Endo Z;
3. Remoção da polpa coronária com cureta afiada (exclusiva para amputação da polpa coronária);
4. Irrigação da cavidade com soro fisiológico estéril;
5. Secagem da cavidade e obtenção de hemostasia com algodão estéril seco, pressionado durante 5 minutos sobre a entrada dos canais radiculares;
6. Aplicação do material de escolha (MTA, Hidróxido de cálcio, outros) sobre o assoalho da câmara pulpar e a entrada dos canais radiculares;
7. Aplicação do material base de escolha de acordo com a técnica. Em pulpotomias realizadas com Hipoclorito de sódio ou Sulfato férrico, realizar uma base de 2mm de óxido de zinco e eugenol. Em pulpotomias realizadas com pasta de hidróxido de cálcio, realizar o forramento da pasta com cimento de hidróxido de cálcio.
8. Restauração definitiva do dente;
9. Controle clínico e radiográfico.



- As evidências científicas disponíveis indicam o MTA como o melhor material para as técnicas de capeamento pulpar direto e de pulpotomia;
- A maior limitação do MTA diz respeito ao seu alto custo;
- O formocresol não é recomendado para uso na clínica odontológica.

## ▶ TRATAMENTO RADICAL DA POLPA

### Pulpectomia

#### Definição

Remoção de todo o tecido pulpar infectado ou necrótico e desinfecção dos canais radiculares por meio de preparo químico-mecânico seguido pela obturação dos canais radiculares.

#### Indicações

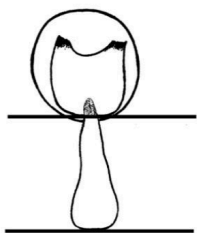
- Pulpite irreversível ou necrose pulpar;
- Coroa passível de restauração;
- Reabsorção radicular de menos que 2/3 da raiz;
- Continuidade da lâmina dura do saco folicular do germe do dente permanente sucessor;
- Ausência de rompimento do assoalho da câmara pulpar;
- Ausência de alveólise ou de abscessos volumosos.

## ▶ TRATAMENTO RADICAL DA POLPA: ETAPAS IMPORTANTES

### Odontometria

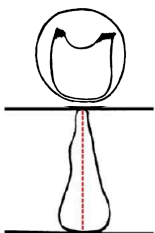
- Medida do comprimento dos canais radiculares do dente decíduo;
- Para mensurar o comprimento de trabalho (CT), pode-se empregar o localizador apical;
- Quando o localizador apical não estiver disponível, essa mensuração pode ser feita na radiografia, respeitando-se o limite do bisel de rizólise e do germe do dente permanente sucessor.

#### Odontometria: incisivos



#### Situação 1

Quando a imagem do ápice da raiz do dente decíduo estiver sobreposta à borda incisal do germe do permanente: medida da borda incisal do decíduo até o início do germe do dente permanente

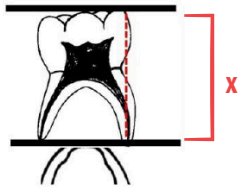


#### Situação 2

Quando houver um espaço entre o ápice do dente decíduo e a borda incisal do germe do permanente: medida total do dente e retira-se 1 mm por medida de segurança



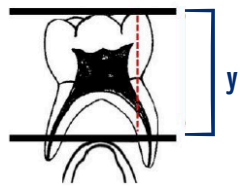
## Odontometria: molares



### Situação 1

Quando as raízes do molar decíduo não estiverem envolvendo o germe do permanente: o CT corresponde à medida total do dente, retirando-se 1 mm por medida de segurança

$$CT = x - 1 \text{ mm}$$



### Situação 2

Quando as raízes do molar decíduo estiverem envolvendo o germe do permanente: o CT corresponde à medida da borda oclusal do decíduo até o início do germe do dente permanente

$$CT = y$$

## Instrumentação

### Instrumentação manual

- Inundar o conduto radicular com a solução irrigadora, penetrar gradativamente com lima de calibre compatível com o diâmetro do conduto;
- Oscilar em 1/4 de volta para direita e 1/4 de volta para esquerda alternadamente, utilizando todas as limas no mesmo comprimento de trabalho;
- A cada mudança de lima, irrigar o canal radicular (nunca instrumentar o canal seco).

**Primeira lima:** Aquela cujo calibre melhor se acoplar ao conduto radicular, seguida pelas duas limas seguintes da série;

**Lima final:** Para dentes anteriores, é recomendado que se chegue pelo menos até a lima #45, e para posteriores, até a lima #35.

Limas Kerr de 21mm  
Limas da 1ª série: para dentes posteriores  
Limas da 2ª e 3ª série: para dentes anteriores

Durante a pré-dilatação e patência do canal, o conduto deve ser sempre irrigado com hipoclorito de sódio 2,5% ou clorexidina 2%.

### Instrumentação mecanizada

#### Pré-dilatação

- Em casos de necrose pulpar, trabalhar inicialmente com as limas manuais #10 ou #15, 3mm aquém do comprimento de trabalho para que seja feita a neutralização do conteúdo tóxico, para então obter a patência do canal.

#### Patência do canal

- Utilizar limas manuais #8, #10 e #15.

Durante a pré-dilatação e patência do canal, o conduto deve ser sempre irrigado com hipoclorito de sódio 2,5% ou clorexidina 2%.

## Instrumentação mecanizada: instrumentação rotatória (Protaper Next)

- Utilizar todas as limas da sequência com **velocidade de 300 rpm e torque de 3 N/cm**;
- Utilizar as limas na sequência de numeração no comprimento de trabalho: **lima X1 → lima X2**;
- Em canais mais amplos, pode-se empregar a lima **X3** ou mais (**X4, X5**);
- Realizar movimentos de entrada e saída do canal com pequena amplitude, até alcançar o comprimento de trabalho;
- Intercalar com recapitulação com lima manual #10, irrigação, aspiração e inundação do canal radicular.

## Instrumentação mecanizada: instrumentação recíproca (Reciproc Blue ou Wave One Gold)

- Os **valores de velocidade** e de **torque** são estabelecidos pelo fabricante. O usuário deverá escolher o programa destas limas nos principais motores disponíveis no mercado;
- Preparo realizado com lima única que deve ser escolhida de acordo com as características anatômicas do canal;
- A cada 3 movimentos de entrada e saída do canal com pequena amplitude, intercalar com lima manual #10, irrigação, aspiração e inundação do canal radicular;
- Repetir quantas sequências forem necessárias até alcançar o comprimento de trabalho.

## Características das soluções irrigadoras

### Hipoclorito de sódio 2,5%

- Atividade antimicrobiana efetiva;
- Capacidade de dissolver tecidos orgânicos;
- Irritante aos tecidos periapicais.

### Clorexidina 2%

- Propriedades antibacterianas;
- Menos citotóxico aos tecidos periapicais do que o hipoclorito de sódio;
- Não dissolve tecidos pulpare;
- Substantividade.

A irrigação de cada canal deve ser feita com 5 mL da solução irrigadora. A agulha deve ser inserida na extensão do canal até 2mm aquém do CT, com movimentos de entrada e saída.

## Remoção do smear layer

### Definição de smear layer

Resultado do preparo mecânico dos canais radiculares, contendo componentes inorgânicos (restos de dentina) e orgânicos como tecidos pulpare necróticos;

### Benefício da remoção da smear layer no processo de limpeza e de desinfecção dos canais radiculares

Abertura dos túbulos dentinários, possibilitando a penetração dos irrigantes e das medicações intracanaís.

### Quando a remoção da smear layer é realizada

- Em casos de tratamento endodôntico em sessão única: é realizada após a instrumentação;
- Em casos de tratamento endodôntico em duas sessões: na primeira sessão é realizada após instrumentação. Na segunda sessão, é realizada após a remoção da medicação intracanal (antes da obturação dos condutos radiculares).

### EDTA 17% ou Ácido Cítrico 6%

#### Ácido Cítrico 6%

- Baixa citotoxicidade;
- Menor tempo de uso;
- Mesma capacidade de descalcificação
- Menor erosão das paredes dentinárias

### Definição do número de sessões

#### Uma sessão

- Pulpite irreversível (polpa inflamada);
- Necrose pulpar sem evidência de lesão interradicular ou periapical, abscesso, edema ou fístula.

#### Duas sessões

- Necrose pulpar com evidência de lesão interradicular ou periapical, abscesso, edema ou fístula.

### Urgência

Em casos de **urgência odontológica** nos quais **não há tempo clínico para realizar a instrumentação**, utiliza-se como curativo de demora na câmara pulpar:

**Biopulpectomia:** Bolinha de algodão estéril com Otosporin® recobrindo a entrada de todos os canais radiculares;

**Necropulpectomia:** Bolinha de algodão estéril com Paramonoclorofenol Canforado (PMCC) recobrindo a entrada de todos os canais radiculares.

### Curativos de demora

#### Opções:

- Pasta de hidróxido de cálcio pró-análise e soro fisiológico;
- Ultracal®;
- Outras pastas de hidróxido de cálcio.



1. Odontometria no RX;
2. Anestesia local;
3. Isolamento absoluto;
4. Remoção do tecido cariado com brocas esféricas em baixa ou alta rotação;
5. Abertura coronária: acesso à câmara pulpar com broca esférica diamantada em alta rotação e remoção do teto da câmara pulpar com broca Endo Z em alta rotação;
6. Irrigação com hipoclorito de sódio 2,5% (irrigação a cada troca de lima);
7. Instrumentação dos canais radiculares;
8. Irrigação para remoção de smear layer com ácido cítrico 6% por 1 minuto;
9. Irrigação final com hipoclorito de sódio 2,5%;
10. Secagem com cones de papel absorvente com diâmetro e comprimento compatíveis a lima final que foi utilizada;
11. Obturação dos canais radiculares;
12. Limpeza da cavidade com bolinha de algodão estéril;
13. Colocação de base de guta percha branca (ou outro material de escolha) recobrimdo a entrada dos canais radiculares e assoalho;
14. Restauração;
15. RX final;
16. Controle clínico e radiográfico.

## Primeira sessão

1. Odontometria no RX;
2. Anestesia local;
3. Isolamento absoluto;
4. Remoção do tecido cariado com brocas esféricas em baixa ou alta rotação;
5. Abertura coronária: acesso à câmara pulpar com broca esférica diamantada em alta rotação e remoção do teto da câmara pulpar com broca Endo Z em alta rotação;
6. Irrigação com hipoclorito de sódio 2,5%;
7. Instrumentação dos canais radiculares (irrigação a cada troca de lima);
8. Irrigação para remoção de smear layer com ácido cítrico 6% (1 minuto);
9. Irrigação final com hipoclorito de sódio 2,5%;
10. Secagem com cones de papel absorvente com diâmetro e comprimento compatíveis a lima final que foi utilizada;
11. Curativo de demora: pasta a base de hidróxido de cálcio por 15 a 21 dias;
12. Limpeza da cavidade com bolinha de algodão estéril;
13. Inserção de material espaçador no assoalho da cavidade recobrimo as entradas dos canais (Sugestão: Fita de Politetrafluoroetileno (Teflon) estéril);
14. Restauração provisória: cimento óxido de zinco e eugenol.

## Segunda sessão

1. Anestesia local;
2. Isolamento absoluto;
3. Remoção da restauração provisória;
4. Irrigação com hipoclorito de sódio 2,5%;
5. Recapitular a última lima usada na instrumentação;
6. Irrigação para remoção de smear layer com ácido cítrico 6% (1 minuto);
7. Irrigação final com hipoclorito de sódio 2,5%;
8. Secagem com cones de papel absorvente com diâmetro e comprimento compatíveis a lima final que foi utilizada;
9. Obturação dos canais radiculares;
10. Limpeza da cavidade com bolinha de algodão estéril;
11. Colocação de base de guta percha branca (ou outro material de escolha) recobrimo a entrada dos canais radiculares e assoalho;
12. Restauração definitiva;
13. RX final;
14. Controle clínico e radiográfico.

## ▶ MANIPULAÇÃO DAS PASTAS OBTURADORAS

### Pasta de hidróxido de cálcio e iodofórmio

- 3 colheres dosadoras de hidróxido de cálcio;
- 1 colher dosadora de iodofórmio;
- 13 gotas de óleo de silicone.



Colher dosadora

### Pasta de óxido de zinco e eugenol

- 2 colheres dosadoras de óxido de zinco;
- 1 colher dosadora de eugenol.

## ▶ FORMULAÇÕES QUE PODEM SER COMPRADAS EM FARMÁCIA DE MANIPULAÇÃO

- **Pasta Guedes-Pinto:** Iodofórmio, Paramonoclorofenol canforado (PMCC) e pomada dermatológica (acetato de prednisolona e rifamicina);
- **Pasta Feapex manipulada:** Hidróxido de cálcio, iodofórmio e óleo de silicone;
- **Pasta Endoflas manipulada:** Pasta a base de óxido de zinco, iodoformio, hidróxido de cálcio e eugenol.

## ▶ PASTAS IMPORTADAS

- Vitapex® e Endoflas®.

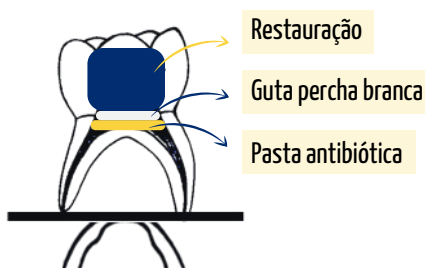
## ▶ TRATAMENTO NÃO INSTRUMENTAL

### Definição

Abordagem biológica alternativa à pulpectomia convencional que consiste na desinfecção da câmara pulpar e canais radiculares sem instrumentação, utilizando apenas a irrigação e inserção de uma pasta composta por uma mistura de antibióticos na entrada dos canais radiculares e assoalho da câmara pulpar.

### Indicações:

- Necrose pulpar ou pulpíte irreversível;
- Pacientes com comportamento definitivamente negativo;
- Reabsorções avançadas da raiz;
- Demais indicações da pulpectomia.





## Protocolo Pasta tri antibiótica

1. RX inicial;
2. Anestesia local;
3. Isolamento absoluto;
4. Remoção do tecido cariado com brocas esféricas em baixa ou alta rotação;
5. Abertura coronária: acesso à câmara pulpar com broca esférica diamantada em alta rotação e remoção do teto da câmara pulpar com broca Endo Z em alta rotação;
6. Irrigação com 5 ml de Hipoclorito de sódio a 2,5% e aspiração;
7. Localização da entrada dos canais com sonda exploradora;
8. Secagem da câmara pulpar com algodão estéril;
9. Manipulação da pasta triantibiótica [Ciprofloxacina, Metronidazol e Minociclina (1:1:1), e veículos farmacêuticos: propilenoglicol e macrogol (1:1)];
10. Inserção da pasta no assoalho pulpar e entrada dos canais radiculares;
11. Pressão sobre a pasta com bolinhas de algodão estéreis;
12. Limpeza das margens da cavidade com bolinha de algodão estéril;
13. Inserção de base de guta percha branca (ou outro material de escolha) recobrimdo a pasta;
14. Restauração definitiva;
15. RX final;
16. Controle clínico e radiográfico.

## Protocolo Pasta CTZ

1. RX inicial;
2. Anestesia local;
3. Isolamento absoluto;
4. Remoção do tecido cariado com brocas esféricas em baixa ou alta rotação;
5. Abertura coronária: acesso à câmara pulpar com broca esférica diamantada em alta rotação e remoção do teto da câmara pulpar com broca Endo Z em alta rotação;
6. Irrigação com cloredixina a 2% ou hipoclorito de sódio a 2,5% e aspiração;
7. Localização da entrada dos canais com sonda exploradora
8. Secagem da câmara pulpar com algodão estéril;
9. Manipulação da Pasta CTZ - Conteúdo de uma cápsula de 250 mg (62,5 mg de cloranfenicol, 62,5 mg de tetraciclina e 125 mg de óxido de zinco) com uma gota de eugenol;
10. Inserção da pasta no assoalho pulpar e entrada dos canais radiculares;
11. Pressão sobre a pasta CTZ com bolinhas de algodão estéreis;
12. Limpeza das margens da cavidade com bolinha de algodão estéril;
13. Inserção de base de guta percha branca (ou outro material de escolha) recobrimdo a pasta;
14. Restauração definitiva;
15. RX final;
16. Controle clínico e radiográfico.

## MODELO DE RECEITA PARA MANIPULAR PASTA CTZ

### Nome do(a) dentista

Uso Profissional

1. Manipular 40 cápsulas, contendo em cada uma:

Cloranfenicol \_\_\_\_\_ 62,5 mg

Tetraciclina \_\_\_\_\_ 62,5 g

Óxido de Zinco \_\_\_\_\_ 5,0 g

2. Eugenol \_\_\_\_\_ 5 mL

Para uso em consultório

Manipular uma cápsula com uma gota de Eugenol.

Data

Assinatura sob carimbo

## MODELO DE RECEITA PARA MANIPULAR PASTA GUEDES-PINTO

### Nome do(a) dentista

Uso Profissional

1. Pasta com Rifocort \_\_\_\_\_ (especificar quantidade em gramas)

Contendo:

7,0% de PMCC

23,8% de Rifocort

69,2% de Iodofórmio

Para uso em consultório

Data

Assinatura sob carimbo

### Referências

1. Alencar Filho AV, Santos Junior VE, Calixto MS, Santos N, Heimer MV, Rosenblatt A. Evaluation of the genotoxic effects of formocresol application in vital pulp therapy of primary teeth: a clinical study and meta-analysis. Clin Oral Investig. 2018;22(7):2553-58.
2. American Academy of Pediatric Dentistry. Pulp therapy for primary and immature permanent teeth. The Reference Manual of Pediatric Dentistry. Chicago, Ill.: American Academy of Pediatric Dentistry; 2020:384-92.
3. Duarte ML, Pires PM, Ferreira DM, Pintor AVB, de Almeida Neves A, Maia LC, Primo LG. Is there evidence for the use of lesion sterilization and tissue repair therapy in the endodontic treatment of primary teeth? A systematic review and meta-analyses. Clin Oral Investig. 2020;24(9):2959-72.
4. Manchanda S, Sardana D, Yiu CKY. A systematic review and meta-analysis of randomized clinical trials comparing rotary canal instrumentation techniques with manual instrumentation techniques in primary teeth. Int Endod J. 2020;53(3):333-53.
5. Pintor AV, Dos Santos MR, Ferreira DM, Barcelos R, Primo LG, Maia LC. Does Smear Layer Removal Influence Root Canal Therapy Outcome? A Systematic Review. J Clin Pediatr Dent. 2016;40(1):1-7.
6. Smail-Faugeron V, Glenny AM, Courson F, Durieux P, Muller-Bolla M, Chabouis HF. Pulp treatment for extensive decay in primary teeth. Cochrane Database Syst Rev. 2018;5(5):CD003220.



03

# Traumatismos dentários em dentes decíduos

Profa. Dra. Patrícia Maria Zarzar



## ▶ CONSIDERAÇÕES IMPORTANTES

- Em crianças, muitas vezes, o primeiro atendimento do traumatismo pode ser o primeiro contato com o cirurgião- dentista. Sendo assim, a empatia, o acolhimento e a escuta da equipe odontológica são fundamentais para transmitir tranquilidade e segurança aos pais e cuidadores;
- É comum ocorrerem traumatismos múltiplos, ou seja, um dente que sofre o impacto de um trauma pode ao mesmo tempo ter fratura de esmalte e lesões nos tecidos de sustentação;
- As lesões nos tecidos de sustentação viabilizam contaminação via sulco periodontal, podendo levar ao desenvolvimento de reabsorções externas e lesões periapicais. Sendo assim, o acompanhamento clínico e radiográfico é fundamental para a identificação dessas possíveis reações do trauma nos dentes decíduos o mais precocemente possível, para melhor tratamento e prognóstico;
- O processo de reparo e cicatrização do dente e dos tecidos bucais após a lesão traumática depende de boa higiene bucal. Os pacientes devem ser orientados a realizarem escovação com escova com cerdas macias e limpeza com gaze embebida em clorexidina a 0,12%, duas vezes ao dia, durante uma semana, após o traumatismo dento-alveolar.

### Prescrição medicamentosa

- Analgésicos serão prescritos em caso de dor;
- Antibióticos serão prescritos a critério médico em crianças sistemicamente comprometidas ou em casos de necessidade de intervenções cirúrgicas em crianças que apresentem algum risco sistêmico para endocardite bacteriana;
- A vacina antitetânica deverá ser checada pelo médico dentro de 48 horas para eventual reforço.

### Acompanhamento clínico e radiográfico

- Acompanhamentos devem ser realizados até a erupção do dente sucessor permanente com avaliação clínica em 7 dias após o trauma, avaliações clínico-radiográficas em 3 e 6 meses e, então, anualmente;
- Em algumas situações específicas, a exemplo de luxações laterais, intrusivas e alteração de cor, o acompanhamento deve ser realizado em um intervalo reduzido para monitorar o reposicionamento espontâneo do dente e a possibilidade de comprometimento pulpar;
- Em casos de traumatismos envolvendo tecidos moles, acompanhamento clínico até remissão da lesão.

### Quadro 1. Aspectos clínicos, conceito e tratamento de lesões aos tecidos duros

Classificação	Conceito	Tratamento/Prognóstico
<b>Trinca de esmalte</b>	Fratura incompleta do esmalte, sem perda de estrutura	- Observação e controle clínico e radiográfico
<b>Fratura de esmalte</b>	Perda de estrutura dentária limitada ao esmalte	- Observação e controle clínico e radiográfico - Polimento de bordas cortantes e aplicação tópica de flúor - Restauração com resina composta
<b>Fratura de esmalte e dentina</b>	Perda de estrutura dentária limitada ao esmalte e à dentina, sem exposição pulpar	- Colagem do fragmento quando possível - Restauração com ionômero de vidro ou resina composta (avaliar a necessidade de proteção pulpar)
<b>Fratura de esmalte e dentina com exposição pulpar</b>	Perda de estrutura dentária que envolve o esmalte, dentina e expõe a polpa	- Condições a serem observadas: vitalidade pulpar, extensão da exposição, tempo decorrido, gravidade das lesões associadas ao periodonto e idade do paciente - Pulpotomia ou tratamento endodôntico radical e posterior restauração com ionômero de vidro ou resina composta
<b>Fratura coronorradicular sem exposição pulpar</b>	Solução de continuidade que envolve o esmalte, dentina e cimento, sem exposição pulpar	- Colagem de fragmento - Restauração com resina composta - Exodontia, se a fratura envolver mais que 2mm de cimento, e mantenedor de espaço, se necessário



#### Importante

Em relação ao tempo decorrido, o **atendimento imediato** até 3h apresenta os melhores prognósticos. Além disso, em todos os casos de traumatismos dentários em dentes decíduos, o acompanhamento deve ser feito até a erupção do sucessor permanente.

## **Fratura coronorradicular com exposição pulpar**

Solução de continuidade que envolve o esmalte, dentina, cimento e expõe a polpa

- Condições a serem observadas: vitalidade pulpar, extensão da exposição, tempo decorrido, gravidade das lesões associadas ao periodonto (até 2mm aquém da margem gengival) e idade do paciente
- Pulpotomia ou tratamento endodôntico radical
- Colagem de fragmento
- Restauração com resina composta
- Exodontia, se a fratura envolver mais que 2mm de cimento, e mantenedor de espaço (se necessário)

## **Fratura radicular**

Solução de continuidade que envolve dentina, cimento e polpa, além de estruturas de suporte do dente (ligamento periodontal e superfície radicular)



### **Importante**

O tempo ideal para redução digital da fratura radicular na dentição decídua é em atendimentos de até 3 horas após o traumatismo dento-alveolar.

## **Transversal**

### **Terço apical**

- Observação e controle clínico e radiográfico

### **Terço médio**

- Observação e controle clínico e radiográfico, se não apresentar mobilidade, com afastamento dos fragmentos inferior a 2mm

- Caso apresente mobilidade e tenha afastamento inferior a 3 mm, fazer reposicionamento com imobilização semirrigida (fio ortodôntico 0,5 mm), por quatro semanas e alívio oclusal, se necessário

- Exodontia e mantenedor de espaço, se necessário

### **Terço cervical**

- Exodontia e mantenedor de espaço, se necessário

## **Obliqua e Longitudinal**

- Exodontia e mantenedor de espaço, se necessário

## ▶ LESÕES AOS TECIDOS DE SUSTENTAÇÃO

### Quadro 2. Aspectos clínicos, conceito e tratamento de lesões aos tecidos de sustentação

Classificação	Conceito	Tratamento/Prognóstico
<b>Concussão</b>	Traumatismo de pequena intensidade sobre os tecidos de sustentação, sem determinar mudança de posição ou mobilidade à estrutura dentária	- Observação e controle clínico e radiográfico
<b>Subluxação</b>	Traumatismo de intensidade baixa à moderada nos tecidos de sustentação, que determina mobilidade dentária sem haver mudança de posição	- <b>Mobilidade leve/moderada:</b> observação e controle clínico e radiográfico
<b>Luxação lateral</b>	Deslocamento do dente para palatino, vestibular, mesial ou distal	- <b>Condições a serem observadas:</b> grau de rizólise (mais de 1/3 de raiz remanescente), tempo decorrido, magnitude de deslocamento, ocorrência de fratura de parede alveolar, proximidade ao germe do dente permanente e interferência oclusal - <b>Tratamento:</b> <b>Casos em que não houver interferência oclusal</b> - Aguardar o dente se repocisionar de forma espontânea - Observação e controle clínico e radiográfico <b>Casos em que houver pequena interferência oclusal</b> - Pode-se realizar leve desgaste no dente antagonista - Exodontia (em casos que ultrapassam a tábua óssea vestibular) e mantenedor de espaço (se necessário) <b>Casos em que houver mobilidade moderada, deslocamento e atendimento imediato (até duas horas)</b> - Reposicionar o dente suavemente - Contenção flexível ou semiflexível com fio de aço de 0,5 mm por 4 semanas

Reposicionar um dente traumatizado com danos ao ligamento periodontal provavelmente aumentará a pressão que já existe nos vasos nutrientes do dente, aumentando as chances de isquemia e necrose. A maioria das lesões de luxação curam-se espontaneamente.





<b>Luxação intrusiva</b>	Deslocamento do dente para o interior do seu alvéolo, seguindo orientação axial	<ul style="list-style-type: none"> <li>- <b>Dente decíduo com imagem alongada:</b> a raiz está em direção palatina, ou seja, próxima do folículo do dente sucessor permanente</li> <li>- <b>Dente decíduo com imagem encurtada:</b> a raiz está em direção vestibular, ou seja, longe do germe do dente sucessor permanente</li> </ul> <p><b>Tratamento</b></p> <ul style="list-style-type: none"> <li>- Acompanhamento clínico e radiográfico até a erupção do dente sucessor permanente</li> <li>- Caso não surjam alterações, aguardar a re-erupção por no máximo seis meses. Em 90% destes casos, o dente intruído re-erupciona espontaneamente</li> </ul>
--------------------------	---	--

<b>Luxação extrusiva</b>	Deslocamento parcial do dente para fora de seu alvéolo	<ul style="list-style-type: none"> <li>- <b>Condições a serem observadas:</b> grau de rizólise (mais de 1/3 de raiz remanescente), tempo decorrido, magnitude de deslocamento (até 3mm) e interferência oclusal</li> <li>- <b>Observação e controle clínico e radiográfico:</b> casos de luxação extrusiva, a extração é recomendada apenas se o dente estiver diagnosticado com mobilidade excessiva ou extruído (acima de 3 mm); caso contrário, aguarde o reposicionamento natural sob monitoramento clínico e radiográfico</li> <li>- Alívio oclusal, se necessário</li> <li>- Exodontia e mantenedor de espaço, se necessário</li> </ul>
--------------------------	--	---

<b>Avulsão</b>	Deslocamento total do dente para fora de seu alvéolo	<ul style="list-style-type: none"> <li>- Observação e controle</li> <li>- Não deve reimplantar</li> <li>- Mantenedor de espaço, se necessário</li> </ul>
----------------	--	--

**É indispensável para o processo de reparo de todas as lesões dos tecidos de sustentação:**

- Redução de hábitos de sucção (chupeta, dedo e mamadeira);
- Redução da ingestão de alimentos muito fibrosos ou de consistências duras e firmes durante 7 a 10 dias;
- Recomendação à ingestão de água para manter a criança hidratada;
- Higiene bucal com escova de cerdas macias e limpeza com gaze embebida em clorexidina a 0,12%, duas vezes ao dia, durante uma semana do traumatismo.



**Quadro 3.** Aspectos clínicos, conceito e tratamento de lesões aos tecidos moles

Classificação	Conceito	Tratamento/Prognóstico
<b>Contusão</b>	Injúria mecânica geralmente causada por impacto que resulta em hemorragia e edema sob a pele ou mucosa não lacerada	<ul style="list-style-type: none"> <li>- Observação e controle</li> <li>- Orientação aos pais/cuidadores quanto à higienização e ao manejo da região afetada com solução de digluconato de clorexidina a 0,12%, duas vezes ao dia por uma semana.</li> </ul>
<b>Abrasão</b>	Escoriação ou remoção circunscrita de uma camada superficial da pele ou mucosa (neste caso denominada ulceração), provocada por grande atrição tecidual	<ul style="list-style-type: none"> <li>- Remoção de corpos estranhos</li> <li>- Higienização da região afetada com solução de digluconato de clorexidina a 0,12%</li> <li>- Acompanhamento clínico até remissão da lesão</li> </ul>
<b>Laceração</b>	Corte no tecido em que se verifica solução de continuidade	<ul style="list-style-type: none"> <li>- Higienização da região afetada com solução de digluconato de clorexidina a 0,12%</li> <li>- Debridamento, hemostasia e sutura</li> <li>- Acompanhamento clínico até remissão da lesão</li> <li>- Orientação aos pais/cuidadores quanto à higienização e ao manejo da região afetada com sabonete antisséptico (extraoral) mais solução de digluconato de clorexidina a 0,12% (intraoral), duas vezes ao dia por uma semana</li> </ul>

**Referências**

1. Day PF, Flores MT, O'Connell AC. International Association of Dental Traumatology guidelines for the management of traumatic dental injuries: 3. Injuries in the primary dentition. *Dent Traumatol.* 2020;36(4):343-59.
2. Rédua PCB, Freire-Maia FB, Neto JJSM, Gondim JO, Zarzar PM, Rédua RB. Protocolos de tratamento de traumatismos dentários na dentição decídua e permanente. In: Rédua PCB, Abanto J, Bönecker M. Passo a passo para condutas clínicas na odontopediatria. São Paulo: Quintessence Editora; 2019. p. 157-74.
3. Zarzar PM, Vale MP, Jorge KO, Ferreira EF. Traumatismo em dentes decíduos. In: Pordeus IA, Paiva SM. *Odontopediatria.* São Paulo: Artes Médicas; 2014. p. 101-13.
4. Dos Santos Fernandez M, Schuch HS, Araújo ABG, Goettems ML. Splinting in the management of dental trauma in the primary dentition: a systematic review. *Eur Arch Paediatr Dent.* 2023;24(2):167-175.
5. Amorim LFG. Traumatismos em dentes decíduos e permanentes: ciência na prática clínica. São Paulo: Santos Publicações; 2022.

04

# **Pinos intrarradiculares em dentes decíduos**

Profa. Dra. Raquel Vieira-Andrade

### Definição

São dispositivos utilizados em situações de grandes destruições coronárias devido à ocorrência de extensas lesões cariosas, fraturas dentárias, amplas restaurações e com necessidade de tratamento endodôntico associados ou não a elementos protéticos.

### Indicações

Dentes com extensa destruição coronária, necessidade de tratamento endodôntico e com possibilidade de restauração.

### Tipos de pinos intrarradiculares

- **Resina composta:** confeccionados manualmente pelo próprio profissional com resina composta;
- **Dentina:** confeccionados manualmente com dentina proveniente de um dente extraído, devidamente doado e esterilizado. Possui compatibilidade biológica, bom coeficiente de expansão térmica e elasticidade semelhante ao dente. No entanto, apresenta uma maior dificuldade de realização da técnica e exige etapa laboratorial;
- **Fibra de vidro:** apresentam boa relação custo benefício, por serem pré-fabricados, serem em sua maioria transmissores de luz e apresentarem coeficientes próximos ao do dente. No mercado estão disponíveis em diferentes tamanhos (0,5; 1; 2;3...) além dos tipos liso, estriado, ultrafine, nanofine, dentre outros. O pino Splendor (Angelus®) é uma nova alternativa que pode se adaptar a qualquer tamanho de contudo radicular por possuir um pino e uma luva ajustável (pode também ser acompanhado por uma broca).

## ➤ PROTOCOLO

### 1. Realização dos procedimentos endodônticos

Previamente à realização deste procedimento reabilitador é necessária a realização de procedimentos endodônticos que tenham seu sucesso avaliado por meio da anamnese e dos exames radiográficos.

### 2. Seleção do pino de fibra de vidro

- A seleção do pino de fibra de vidro deve ser compatível com a luz do canal radicular;
- No processo de seleção, o pino ou a imagem do mesmo (alguns fabricantes disponibilizam um guia contendo os desenhos dos tamanhos dos pinos) são sobrepostos à radiografia em um negatoscópio, para verificação do número do pino que melhor atenda à anatomia do canal.



### 3. Desobstrução parcial do conduto radicular

- Após o preenchimento com material obturador, condensar a pasta com algodão e medir dentro do canal, com sonda periodontal, 2 a 3 mm da junção amelocementária (cerca de 1/3 do conduto radicular) para ficar sem preenchimento;
- A desobstrução do terço cervical do canal pode ser realizada com limas endodônticas (pode-se usar um stop para ajudar na estabilização da lima no momento da remoção) e/ou colher de dentina pequena;
- Uma fina camada de guta percha (preferencialmente branca) ou de cimento de fosfato de zinco (pó/líquido) é adaptada para isolar o material obturador.

### 4. Corte do pino

- O comprimento do pino deve ir desde o terço cervical do canal até no máximo metade da altura da coroa;
- Cortar o pino com pontas diamantadas em alta rotação. Para o corte, o pino deve ser girado continuamente até sua completa secção.

### 5. Preparo do pino

- O preparo do pino de fibra de vidro deve seguir as orientações do fabricante;
- Limpeza do pino com álcool 70%, aplicação de silano por um minuto e remoção do excesso de silano com um leve jato de ar;
- Em seguida, deve-se realizar aplicação de sistema adesivo, seguido de fotoativação pelo tempo recomendado pelo fabricante (20 s aproximadamente).

### 6. Preparo do conduto radicular

- Inicialmente deve ser realizada a secagem do conduto com cone de papel, seguido pelo condicionamento do remanescente dentinário e da parte intrarradicular com ácido fosfórico a 37% durante 7 segundos e lavagem e remoção do excesso de água com papel absorvente. Em seguida, realizar a aplicação do sistema adesivo (sem excessos), seguido de fotoativação pelo tempo recomendado pelo fabricante (20 s aproximadamente).

### 7. Cimentação do pino

- A cimentação do pino de fibra de vidro deve ser realizada com cimento resinoso dual (Ex: RelyxArc® 3M ESPE ou set PP® SDI), de acordo com as orientações do fabricante;
- Deve-se aplicar o cimento no interior do conduto radicular e no pino, remover o excesso de material e fotoativar de acordo com as indicações do fabricante.

## 8. Confeção do núcleo de preenchimento (munhão com resina composta)

- Deve ser realizado preferencialmente com resina opaca, com formato expulsivo, da cervical para a incisal;
- Este munhão ajuda na reconstrução do formato e cor da dentina, e sobre ele será confeccionada a futura coroa do dente;
- É importante deixar o término cervical em esmalte, assim, caso necessário, pode-se melhorar o preparo com pontas diamantadas em alta rotação;
- A partir daqui, confira o protocolo de preparo de coroas unitárias (ver capítulo 5).



- Durante o preparo do pino: quando usar o adesivo universal (ex.: SingleBond Universal® 3M ESPE) não precisa aplicar o silano, pois o mesmo já está presente na composição do adesivo;
- Durante a cimentação do pino: verificar a posição do pino, que deve ser centralizado e paralelo ao longo eixo do dente;
- Uma meta-análise mostrou que os pinos de fibra de vidro são clinicamente superiores aos pinos de resina composta;
- Estudo prévio sugere que pinos de fibra de vidro com extremidades estriadas ou divididas parecem ser uma opção mais apropriada para restaurações de cobertura total em incisivos decíduos.

### Referências

1. Baghalian A, Ranjpour M, Hooshmand T, Herman NG, Ebrahimi A. Comparison of fracture resistance in post restorations in primary maxillary incisors. *Eur J Paediatr Dent.* 2014 Sep;15(3):313-316.
2. MiyataLB, BoniniGC, Calvo AFB, PolitanoGT. Reabilitação estética e funcional em paciente com cárie severa da infância: relato de caso. *Rev AssocPaulCirDent.* 2014;68(1):22-29.
3. Jaiswal N, Garg N, Pathivada L, Choudhary R, Kaur H, Yeluri R. Clinical Performance of Composite Resin Restorations of Primary Incisors with Extensive Carious Lesions Retained by Glass Fiber Post or Biological Post. *Int J Clin Pediatr Dent.* 2023 Nov-Dec;16(6):850-857.
4. Santos TM, Guedes OA, Gheller SAP, Giovenardi BNZ, Volpato LER, Aranha AMF. Alternativas estéticas para reabilitação de dentes decíduos anteriores com destruição coronária. *Rev Odontol Bras Central.* 2017;26(77):71-75.
5. Shanmugam Y, Raghu A, Muthu MS, Haridoss S, Swaminathan K, Vignesh KC, Kotha SB. Mechanical Properties and Clinical Success of Intracanal Posts in Primary Maxillary Anterior Teeth: A Systematic Review and Meta-analysis. *Int J Clin Pediatr Dent.* 2023 Nov;16(Suppl 3):293-305.



05

# Coroas unitárias em dentes decíduos

Prof. Dr. Marco Aurélio Paschoal



# ➤ CONFEÇÃO DE COROA DE ACETATO EM DENTES DECÍDUOS ANTERIORES

## Indicação

Dentes decíduos anteriores com grande destruição coronária

## ➤ PROTOCOLO

### 1. Seleção da coroa de acetato

- Deve-se inicialmente mensurar a distância mésiodistal do elemento a ser reabilitado com o auxílio de um paquímetro odontológico ou compasso de ponta seca e transferir essa medida para uma régua;
- Com essa medida selecionar a coroa de acetato que mais se aproximar com essa medida.

### 2. Preparo da coroa de acetato

- A coroa deve ser recortada na região cervical com auxílio de uma tesoura para o ajuste da altura e para oferecer um melhor contorno cervical;
- Em seguida, deve-se realizar um orifício de dentro para fora, com sonda exploradora, na superfície palatina mais próximo da região mésio-incisal ou disto-incisal da coroa de acetato. O furo servirá para extravasar o excesso de resina composta.

### 3. Teste da coroa de acetato

- Para permitir uma boa adaptação deve-se verificar a necessidade de realizar desgaste da face vestibular do munhão de resina (broca tronco cônica arredondada em alta rotação) a fim de oferecer espaço para a restauração entre a coroa de acetato e o dente.

### 4. Condicionamento ácido do munhão de resina e do remanescente dentário: seguido de lavagem e secagem

- O munhão de resina é confeccionado em dentes decíduos anteriores que foram submetidos previamente a procedimentos endodônticos.

### 5. Aplicação de sistema adesivo no munhão de resina e no remanescente dentário: seguido de fotoativação



## 6. Confeção da coroa de acetato

- Previamente, deve-se selecionar a cor da resina composta e um pequeno furo é realizado na face palatina da coroa com o intuito de auxiliar no extravazamento do material restaurador. Em seguida, realiza-se o preenchimento da coroa de acetato com a resina composta (com cuidado para não deixar incluir bolhas) e a inserção sob pressão no dente restaurado;
- Realiza-se a remoção dos excessos de material com ajuda de uma sonda exploradora, seguido de fotoativação, inicialmente na face vestibular e depois na face palatina.

## 7. Remoção da coroa de acetato

- A remoção é feita com auxílio de sonda exploradora, colocando-a na margem gengival entre a matriz e a resina composta fotoativada;
- Pode ser feita ainda com o auxílio de um bisturi.

## 8. Realização de acabamento e verificação de interferências oclusais

# PROTOCOLO DE CONFECÇÃO DE COROA DE AÇO EM DENTES DECÍDUOS

### Indicações

- Dentes tratados endodonticamente com risco de fratura coronária;
- Defeitos de esmalte e dentina;
- Lesões subgengivais;
- Dentes com ampla destruição coronária (duas ou mais faces);
- Histórico de falhas em tratamentos anteriores;
- Pacientes especiais devido à deficiente higienização;
- Confeção de mantenedor de espaço;
- Pacientes submetidos à anestesia geral.

### Contraindicações

- Lesão endodôntica persistente;
- Mobilidade fisiológica;
- Mobilidade patológica persistente;
- Reabsorção fisiológica ou patológica envolvendo mais que 1/3 da raiz.

## **1. Radiografia inicial**

## **2. Anestesia local**

## **3. Isolamento absoluto ou relativo**

## **4. Remoção da dentina desmineralizada**

## **5. Preparo protético do dente**

### **5.1 Redução oclusal (opcional)**

- Para realizar a redução oclusal, deve ser utilizada uma broca de tungstênio em formato de roda número 6 ou 8, uma broca diamantada longa e plana ou uma broca diamantada cone-invertido;
- O desgaste deve ser entre 1 mm a 1,5 mm até que o dente esteja completamente sem contato com o antagonista;
- Sulcos de orientação devem ser confeccionados a fim de guiar a redução oclusal, acompanhando a anatomia dentária.

### **5.2 Desgastes proximais**

- Para realizar os desgastes proximais, deve ser utilizada uma broca tronco-cônica (2200). A broca é movida através dos pontos de contato proximais mesial e distal, no sentido vestibulo-lingual;
- Os desgastes devem terminar 1mm abaixo da margem gengival, ainda em esmalte a fim de evitar a formação de degraus e, conseqüentemente, a dificuldade de adaptação da coroa.

### **5.3 Arredondamento dos ângulos vivos**

- Ao final do preparo deve ser realizado o arredondamento dos ângulos vivos com a broca tronco-cônica (2200).

## **6. Seleção e adaptação da coroa de aço**

- Testar os tamanhos das coroas no dente (começar com a número 4).

## **7. Prova da coroa**

- A coroa deve ser colocada primeiro por lingual e posteriormente girada para vestibular. O ideal é que um pequeno “estalo” seja ouvido.



Fonte: [www.nusmile.com](http://www.nusmile.com)

## **8. Ajuste da coroa**

- Caso necessário, pode ser feito o contorno cervical da coroa usando o alicate 114 e o ajuste mésiodistal com o 417.

## **9. Limpeza da coroa e do dente**

- Deve ser realizada uma limpeza interna e externa da coroa após o polimento, com um pedaço de algodão umedecido a fim de melhorar a qualidade da cimentação e da adaptação.

## **10. Cimentação da coroa com cimento de ionômero de vidro químico convencional**

- Deve ser realizada uma pressão na coroa e posteriormente a criança é instruída a ocluir com o auxílio de um mordedor e rolete de algodão;

- Remover o excesso de material com uma cureta ao redor do dente e na interproximal usando um fio dental com um nó;

- Remover o isolamento (caso tenha sido feito) e verificar a oclusão.

## **11. Profilaxia da coroa**

- Ao final do procedimento, pode ser realizada uma profilaxia da coroa com taça de borracha e pedrapomes.

## **12. Checagem da oclusão**

## **13. Radiografia final**

## Indicações

- Restauração de molares decíduos com no mínimo duas superfícies afetadas por: lesões cariosas, defeitos de desenvolvimento de esmalte, fraturas ou perda dentária por atrição, abrasão ou erosão;
- Restauração de incisivos anteriores, onde há um comprometimento estético.

## Protocolo para dentes anteriores

### 1. Radiografia inicial

### 2. Anestesia local

- Caso não consiga realizar a colocação da coroa na mesma sessão, na próxima pode ser necessário anestesia local.

### 3. Isolamento absoluto ou relativo

- Caso o elemento dentário já esteja isolado de forma absoluta (logo após o tratamento endodôntico), pode ser realizada a inserção imediata da coroa, após devidos preparos.

Caso seja realizada na próxima sessão, pode ser realizada a inserção sob isolamento relativo.

### 4. Remoção da dentina desmineralizada

### 5. Preparo protético do dente

- Caso necessário, podem ser feitos desgastes conservadores.

#### 5.1 Redução oclusal

- Pequeno desgaste oclusal e proximal podem ser realizados com brocas diamantada do tipo cone-invertido e broca tronco-cônica (2200), respectivamente.

#### 5.2 Redução vestibular

#### 5.3 Redução proximal

#### 5.4 Arredondamento dos ângulos cortantes

#### 5.5 Desgaste palatino

- O desgaste deve ser feito com uma broca diamantada em formato de pêra.

#### 5.6 Teste da coroa Try In (coroa "rosa")

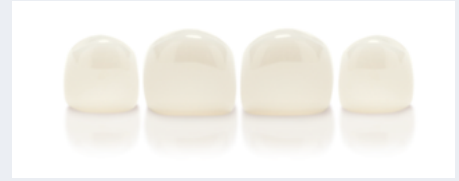- A coroa deve "bater" no término (chanfro ou ombro).

### 6. Remoção do ombro e extensão do preparo para subgingival

### 7. Teste final da coroa "rosa"


### 8. Limpeza do dente

- Devido ao preparo subgingival, sangramento pode estar presente, desta forma, utilizar algodão embebido em anestésico e realizar compressão bidigital para conseguir hemostasia; Obs.: Não utilizar Hemostop = mancha o dente e a coroa, assim como não se recomenda o uso de fio retrator.

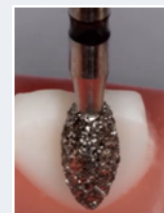


Fonte: [www.nusmile.com](http://www.nusmile.com)

Essas etapas acima devem ser realizadas com uma broca diamantada tronco-cônica.



Fonte: [www.nusmile.com](http://www.nusmile.com)



Fonte: [www.nusmile.com](http://www.nusmile.com)  
<https://www.youtube.com/watch?v=DRf3iXLRpw4>

## 9. Prova da coroa

- Selecionar a coroa de zircônia correspondente a que foi provada previamente (mesmo tamanho).

## 10. Cimentação com cimento resinoso dual

- Utilizar o cimento resinoso dual RelyX U200 (3M ESPE);
- Fotopolimerizar por 2 s a face vestibular e palatina;
- Remover os excessos;
- Fotopolimerizar por 40 s.

## 11. Checagem da oclusão

## 12. Radiografia final

# Protocolo para dentes anteriores

## 1. Radiografia inicial

## 2. Anestesia local

## 3. Isolamento absoluto ou relativo

## 4. Remoção da dentina desmineralizada

## 5. Preparo protético do dente

### 5.1 Redução oclusal

- Redução das cúspides vestibulares e linguais/palatinas, mantendo a inclinação das mesmas.

### 5.2 Confeção de uma canaleta central seguida da sua redução

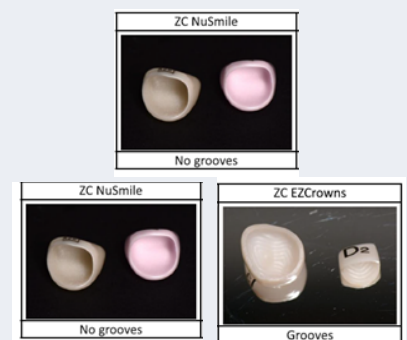
### 5.3 Desgaste vestibular e lingual

### 5.4 Desgastes proximais

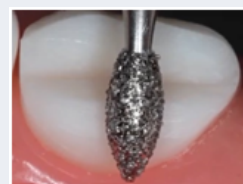
### 5.5 Remoção do ombro e extensão do preparo subgingival

### 5.6 Teste da coroa Try In (coroa "rosa")

- A coroa deve "bater" no término (chanfro ou ombro).




Fonte: LOPEZ-CAZAUX et al, 2019.



Para a realização destas etapas é recomendado o uso de uma broca diamantada em formato de pêra.

Fonte: [www.nusmile.com](http://www.nusmile.com)



Para a realização destas etapas é recomendado o uso de uma broca diamantada no formato tronco-cônico.

Fonte: [www.nusmile.com](http://www.nusmile.com)  
<https://www.youtube.com/watch?v=DRf3iXlhPw4>



## 6. Remoção do ombro e extensão do preparo para subgingival

## 7. Teste final da coroa "rosa"

## 8. Limpeza do dente

- Devido ao preparo subgingival, sangramento pode estar presente, desta forma, utilizar algodão embebido em anestésico e realizar compressão bidigital para conseguir hemostasia; Obs.: não utilizar Hemostop = mancha o dente e a coroa, assim como não recomenda-se o uso de fio retrator.

## 9. Prova da coroa

-Selecionar a coroa de zircônia correspondente a que foi provada previamente (mesmo tamanho).

## 10. Cimentação com cimento resinoso dual

## 11. Checagem da oclusão

## 12. Radiografia final

## ▶ CONFEÇÃO DE COROAS POSTERIORES UTILIZANDO O FLUXO DIGITAL

### 1. Escaneamento inicial

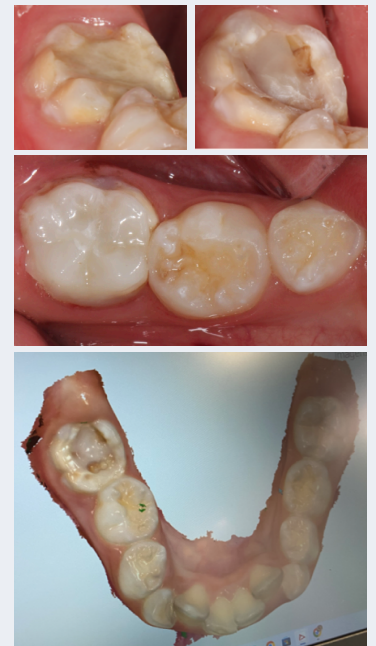
### 2. Preparo do elemento dentário de forma conservativa com preparo expulsivos (sem ângulos agudos)

### 3. Novo escaneamento

### 4. Projeto, desenho da peça e escolha do material

### 5. Cimentação da peça protética

- Cimentação com cimento resinoso dual seguida de fotopolimerização ou Cimento de Ionômero de Vidro para cimentação (Riva Cem, SDI).



### Referências

1. Innes N et al. The Hall Technique for managing carious primary molars. Dental update, 2009;36(8):472-4, 477-8.
2. Lopez-Cazaux S, Aiem E, Velly AM, Muller-Bolla M. Preformed pediatric zirconia crown versus preformed pediatric metal crown: Study protocol for a randomized clinical trial. Trials, 2019;20(1):530.
3. Silva TC et al. Coroas de aço inoxidável: técnica e custo benefício. Salusvita, 2007;26(3):135-52.

# GUIA: TERAPIA PULPAR E REABILITAÇÃO PROTÉTICA EM DENTES DECÍDUOS

## RESUMO

A dentição decídua é essencial para o correto desenvolvimento da oclusão, mastigação, fala e estética das crianças. Manter o dente em um estado saudável e funcional até seu tempo de esfoliação natural, sem prejudicar a dentição permanente ou a saúde geral da criança, é de fundamental importância. Este guia constitui uma síntese dos conteúdos de terapia pulpar e de reabilitação protética unitária em dentes decíduos, baseados nas melhores evidências científicas disponíveis até o momento. É importante lembrar que a aprendizagem é um processo dinâmico e contínuo. Então, recomenda-se que o leitor aprofunde os conhecimentos sintetizados aqui por meio da literatura complementar e se mantenha sempre atualizado.

**Palavras-chave:** Odontopediatria, Dente Decíduo, Saúde Bucal

**ISBN:** 978-85-93368-80-6

Faculdade de Odontologia da UFMG

Comissão Editorial

Av. Antônio Carlos, 6627, Pampulha - Belo Horizonte - MG - CEP 31270-901